Aus dem pathologischen Institut des Krankenhauses München-Schwabing.

Ein Fall

von

intramedullärer Grawitzmetastase im Lumbalmark.

Inaugural-Dissertation

zur

Erlangung der Doktorwürde

in der

gesamten Medizin

verfasst und einer

hohen medizinischen Fakultät

der

Kgl. Bayer. Ludwig-Maximilians-Universität zu München

vorgelegt von

Prisca Belz

aus Mühlhausen.

Wiesbaden.

Verlag von J. F. Bergmann.

1912.

Aus dem pathologischen Institut des Krankenhauses München-Schwabing.

Ein Fall

von

intramedullärer Grawitzmetastase im Lumbalmark.

Inaugural-Dissertation

zur

Erlangung der Doktorwürde

in der

gesamten Medizin

verfasst und einer

hohen medizinischen Fakultät

der

Kgl. Bayer. Ludwig-Maximilians-Universität zu München

vorgelegt von

Prisca Belz

aus Mühlhausen.

ACAD. LUGD. BAT. BIBL.

Wiesbaden.

Verlag von J. F. Bergmann.

1912.

Gedruckt mit Genehmigung der medizinischen Fakultät München.

Referent: Prof. Borst.

Buchdruckerei Carl Ritter G. m. b. H., Wiesbaden.

Die metastatischen Geschwülste im Zentralnervensystem sind sehr seltene Vorkommnisse. Häufiger sind sie in seinen knöchernen und häutigen Hüllen. Weiterhin werden das Gehirn und seine Hüllen sowohl von Sarkom- als auch Karzinommetastasen relativ häufiger betroffen als das Rückenmark und seine Scheiden; nach Schlesinger (1) prozentual etwa 6 mal so oft. Die zahlreichen Arbeiten, die angeregt durch die Frage des chirurgischen Eingriffes über Tumoren des Rückenmarks in den letzten Jahren entstanden sind, bestätigen ebenfalls, dass metastatische Geschwülste dabei kaum eine Rolle spielen.

In der vorliegenden Arbeit sind die in der Literatur niedergelegten Beobachtungen von Metastasen in der Rückenmarkssubstanz zusammengestellt und daran anschliessend ist eine intramedulläre Metastasenbildung eines Grawitzschen Tumors beschrieben.

Am relativ häufigsten finden sich Sarkommetastasen im Rückenmark, doch wuchern diese in den meisten Fällen erst sekundär von den Wirbeln und Meningen aus auf das Mark über und so sind Fälle von rein intramedullären Sarkomgeschwülsten selten. Auch die Überwucherung findet nicht oft statt. Nach Schmauss (2) greifen die an sich seltenen Metastasen der Meningen nur in der Hälfte der Fälle auf das Rückenmark über.«

Schlesinger bringt in seinem grossen Untersuchungsmaterial nur einen Fall, in dem jedoch ein primäres Sarkom der Häute auf das Rückenmark übergegangen war.

Bei Foerster (3) sind 3 intramedullär gelegene Sarkome erwähnt, doch ist aus der kurzen Beschreibung nicht zu ersehen, ob es sich um Metastasen handelt.

Gallaverdin und Varey (4) führen in einer Arbeit über Karzinommetastasen des Gehirns und Rückenmarks neben 3 einwandfreien Karzinomgeschwülsten eine eigene Beobachtung an, in der es sich aber nicht — wie die Autoren annehmen — um ein Karzinom, sondern um ein Sarkom handelt. Bei primärem Melanosarkom der Haut waren neben Metastasen in fast allen Organen des Körpers auch schwarze, stecknadelkopfgrosse Knötchen in der grauen Substanz des Rückenmarkes zu sehen.

Dies ist die einzige Veröffentlichung, in der ich rein intramedullär gelegene metastatische sarkomatöse Geschwülste beschrieben fand, in allen übrigen war, wie schon hervorgehoben, die Medulla erst sekundär von den Meningen aus ergriffen.

Über das Auftreten von Karzinommetastasen im Rückenmark divergieren die Ansichten der Autoren etwas. Während die meisten die Möglichkeit ihres Vorkommens zugeben, und ihre grosse Seltenheit betonen, stellen sie einige ganz in Abrede. Bei Ziegler werden sie überhaupt nicht erwähnt; Schmauss spricht geradezu von einer Immunität des Rückenmarkes gegen Karzinom. Im Gegensatz zum Sarkom findet ein Überwuchern des Karzinoms von den Meningen aus fast nie statt.

In der mir zugänglichen Literatur fand ich 7 einwandfreie Fälle beschrieben.

Eine der jüngsten Arbeiten, die sich mit diesem Thema befasst, ist die von P. Grimm (5). An den von Grimm aus der Literatur angeführten Beobachtungen möchte ich einiges berichtigen und Zweifel, die Grimm aufgeworfen hat, zum Teil beheben.

Er greift auf eine Arbeit von Alexander zurück (6), der ein Karzinom der Cauda equina beschrieb, das zwischen Kreuz- und Steissbein hindurch in das kleine Becken gewuchert war. Grimm bezweifelt, dass hier eine intramedulläre Metastase vorliege und »kann aus der Mitteilung nicht ersehen, mit welchem Rechte es Alexander so (= intramedullär) benennt.« In der Tat ist es auch kein intramedullärer Tumor; Alexander hat ihn auch nicht so aufgefasst. In der Schlussbemerkung seiner Arbeit sagt er nur, dass es sich um eine »medullary form«, das ist um eine weiche Krebsform, handle, wie er schon vorher im Hinblick auf die Konsistenz des Tumors von einem »soft cancer« spricht. Es ist daher die Annahme, Alexander fasse seinen Fall als intramedullären auf nur auf eine unrichtige Übersetzung des Ausdrucks »medullary form« zurückzuführen.

Die von Hallopeau (7) erwähnte Arbeit beschreibt nach meiner Auffassung einen extramedullären Tumor. In dem Sektionsprotokoll heisst es: »A la partie antérieure du renflement cervical on trouve **sous** les membranes une tumeur«; also der Tumor liegt am vorderen Teil der Intumescentia cervicalis unter den Rückenmarkshäuten daher extramedullär. Merkwürdig ist, dass Gallaverdin und Varey den Fall auch als intramedullären betrachten, indem sie ihn folgendermassen referieren: »Un Carcinom qui a donné naissance à un noyan métastatique situé dans le renflement cervical de la moëlle.«

Scanzoni (8) führt als intramedulläre Karzinommetastasen 2 Beobachtungen von Stevens (9) und Eichberg (10) an. Ihm sowohl als Grimm waren jedoch die Originalarbeiten nicht zugänglich, auch ich konnte sie nicht beschaffen

und muss daher die Frage, ob es sich um Metastasen in unserm Sinne handelt, offen lassen.

Einen einwandsfreien Fall bringt die Publikation von Homen (11), die sowohl durch die Beschreibung, als auch durch die Abbildung keinen Zweifel darüber zulässt, dass es sich um rein intramedulläre Metastasen handelt. Bei generalisierter Karzinose fand er stecknadelkopf- bis erbsengrosse Karzinomknoten im Cervicalmark am Rande des rechten Vorderhorns und im Lumbalmark in der Nähe des Seitenstranges.

Die Beobachtungen von Buchholz (12) und P. Grimm zeigen grosse Ähnlichkeit, indem bei beiden der primäre Tumor ein Mammakarzinom ist, das in fast alle Organe des Körpers, auch in das Gehirn und Rückenmark metastasierte. Die Metastasen waren in kleinsten Knoten über alle Abschnitte der Medulla vom Cervical- bis zum Sakralmark verteilt.

Chiari (13) sah bei primärem Schilddrüsenkarzinom Metastasen im Halsmark auftreten.

Diesen von Grimm schon angeführten Literaturangaben kann ich zwei weitere hinzufügen.

Taniguchi Kichitaro beschreibt mikroskopisch kleine metastatische Karzinomgeschwülste im rechten Seitenstrang und rechten Hinterhorn des Dorsal- und Lumbalmarkes. Der primäre Tumor war ein Bronchialkarzinom.

v. Pfungen (15) fand bei primärem Nierenkarzinom eine in der Höhe der 2. Cervicalwurzel ganz zentral gelegene Metastase, die nur 3—4 mm der weissen Substanz noch frei liess. Diese beiden Fälle sind ausserdem noch interessant dadurch, dass die Tumoren eine Hämatomyelie verursachten.

Die dritte im Rückenmark Metastasen bildende Geschwulstform ist das Neuroepithelioma retinae. Schon Virchow (16) hatte bei Beschreibung dieser Tumoren auch deren Metastasenbildung in den innern Organen, besonders im Zentralnervensystem erwähnt und auf die mitunter vorkommende sekundäre Erkrankung des Rückenmarkes hingewiesen.

Wintersteiner (17), der in einer Monographie diese Tumoren bearbeitete und den Nachweis erbrachte, dass sie nicht identisch seien mit dem Gliosarkom, hebt die metastatische Affektion der Medulla und ihrer Häute hervor, bemerkt aber zugleich, dass sie nicht häufig sei. Unter 43 Fällen von Metastasen in der Nervensubstanz fand er nur 5 mal eine Mitbeteiligung der Medulla spinalis und der Meningen. In diesen Beobachtungen wie in den von Schlessinger angeführten weiteren drei war es erst zur Metastasenbildung in die Häute gekommen und von da aus fand eine Überwucherung in das Rückenmark statt.

Nur eine Arbeit von Lawford and Teacher Collin (18) berichtet von sekundären Tumoren eines Neuroepithelioma retinae im Gehirn und in der Rückenmarksubstanz.

Ich komme nun zur Beschreibung des hier beobachteten Falles und führe zunächst die Krankengeschichte an:

Franz H., Dr., 48 Jahre alt.

Anamnese:

Vater durch Unfall †.
Mutter an Vitium cordis †.
1 Stiefbruder an Magenleiden †.
1. Frau an Tbc. pulm. †.

2. Frau an Tbc. pulm. †.
3. Frau an tuberk. Mening. †.
3 + 1 + 5 Kinder gesund.
Alkoholgenuss mässig; kein Nikotinmissbrauch.
Patient war militärtauglich.

Frühere Krankheiten: keine.

Jetzige Erkrankung: Vor 3 Jahren Schmerzen in der linken Nierengegend, langsame Urinentleerung. Im August v. J. linksseitige Nierenexstirpation wegen Nierengeschwulst. 7 Wochen nach der Operation wurde Patient aus dem Krankenhause entlassen. Patient fühlte sich damals ganz wohl. Im Oktober traten Schmerzen in der Kreuzbeingegend und bald auch in den Beinen auf. Patient fühlte sich matt und elend und wurde etwas unsicher beim Gehen. Ende Dezember konnte er nicht mehr stehen. Bei einem Versuche, vom Stuhl aufzustehen, fiel er zusammen und musste nun ständig zu Bett sein. Die Schmerzen im Rücken und in den Beinen nahmen stets zu.

Am 1. Februar 1910 wurde Patient wieder in das Krankenhaus aufgenommen und bot folgenden Status:

Sehr grosser Patient von mittelkräftigem Körperbau in sehr schlechtem Kräfte- und Ernährungszustand. Gewicht 47 kg. Temperatur afebril.

Haut fahlgelb; keine Ödeme; Wirbelsäule gerade; starke Druckempfindlichkeit der Processus spinosi des III. und IV. Lumbal- und I. und II. Sakral-Wirbels.

Brustkorb flach, lang, Fossae supraclav. r. = l. eingesunken; mässige Exkursionsfähigkeit bei der Atmung.

Lungen: Spitzenstand r. = l.
R. U. V. 7. Rippe.
R. H. U. 1. Lendenwirbel.
L. H. U. 1. Lendenwirbel.
Verschieblichkeit gering.
Schall: Schachtelton.
Atmen vesikulär; diffuses Giemen.

Herz: Spitzenstoss nicht fühlbar; Dämpfung völlig überlagert. Töne sehr leise, rein. Puls: klein, weich, regulär, äqual.

Periphere Gefässe o. Bes.

Abdomen: Grosse Narbe nach Simonscher Operation.

Bauchdecken flach gespannt, nirgends Druckempfindlichkeit.

Leber und Milz nicht vergrössert.

Blase und Mastdarm: Incontinentia alvi et urinae.

Geschlechtsorgane o. Besond.

Untere Extremitäten: Gleich lang; Umfänge nicht wesentlich divergierend. Beiderseits schlaffe Lähmung.

Sensibilität völlig erloschen.

Reflexe: Rechter Patellarreflex aufgehoben; linker nur noch schwach auszulösen.

Achillessehnenreflexe beiderseits aufgehoben.

Plantar- und Bauchdeckenreflex nicht auszulösen.

Kein Babinsky.

Urin: Trübe; alkalische Reaktion; enthält Albumen, mikroskopisch reichlich Leukocyten.

Röntgendurchleuchtung der Lungen ergibt: Emphysem, keine Infiltration.

Exitus erfolgte nach 6 Tagen.

Klinische Diagnose: Myelitis lumbalis; Karzinom der Wirbelsäule? Cystitis, Emphysem.

Anatomische Diagnose: Rezidiv eines Grawitzschen Tumors (vor $^1/_2$ Jahre operativ entfernt) im Bett der linken Niere. Grawitz-Metastasen im Lumbal- und Sakralteil des Rückenmarkes, in Leber und Lunge. Tuberkulose der Cervical- und Bifurkationsdrüsen. Konfluierende Bronchopneumonie des rechten Unterlappens; bronchopneumonische Herde im rechten Ober- und linken Unterlappen; alte indurierte Herde in beiden Spitzen.

Atherosklerose der Aorta peripher zunehmend; Atherosklerose der Koronararterien. Kompensatorische Hypertrophie der rechten Niere; eitrige Cystitis.

Meckelsches Divertikel im unteren Ileum.

Sektionsprotokoll.

S.-J. 98, 1910 (Krankenh. r. I.)

Grosse, stark abgemagerte Leiche, blasse Hautdecken, erhaltene Totenstarre, spärliche Totenflecke in den abhängigen Partien. In der Kreuzbeingegend über handgrosser den Knochen freilegender Dekubitus. An der linken Seite des Rückens von der Mittellinie ausgehend, dem Verlauf der 12. Rippe entsprechend bis zur linken Mamillarlinie reichende Narbe.

I. Rückenmark und Gehirn.

Bei Herausnahme des Rückenmarkes zeigt sich die Dura in ganzer Ausdehnung intakt. Auf dem Schnitt zeigt der Cervical- und Dorsalteil des Rückenmarkes makroskopisch keine Einlagerungen. Die Rückenmarkssubstanz ist sehr weich. Im unteren Lumbal- und oberen Sakralteil ist die Rückenmarkssubstanz nur noch in schmaler Randzone erhalten, das ganze übrige wird durch eine rotbraune derbe Tumormasse ersetzt. Der Tumor erstreckt sich auf eine Länge von ungefähr 1 cm. Schädeldach dick, schwer; Diploë verwachsen; Dura dünnwandig, durchscheinend; weiche Häute stark ödematös. Basale Sinus enthalten reichlich geronnenes Blut, ebenso Längsblutleiter.

Basis des Gehirns ohne Bes. Es fällt eine rauchbräunliche Verfärbung der weichen Häute der Medulla oblongata und der des Cervicalteils des Rückenmarkes auf.

Gefässe der Basis mit lockerem geronnenem Blut erfüllt, sonst o. B.

Gehirn auf der Schnittfläche weich, blutarm, überall deutliche Zeichnung, keine Einlagerung.

Subkutanes Fett sehr spärlich, Muskulatur blassblaurot, atrophisch.

Grosses Netz fettarm, herabgeschlagen.

Querkolon reicht bis handbreit unter den Nabel; Appendix an der hinteren Cöcumwand; kleines Becken ohne Flüssigkeit.

Leber überragt handbreit den Rippenbogen.

Zwerchfellstand r. und l. V. Rippe.

Beide Lungen berühren sich in der Medianlinie; linke Lunge leicht adhärent.

In der linken Pleurahöhle $^1/_4$ l leicht getrübte Flüssigkeit.

Rechte Lunge vollständig frei; in der rechten Pleurahöhle ebenfalls $^1/_4$ l seröse trübe Flüssigkeit. Auf beiden Unterlappen eitrig-fibrinöse leicht abstreichbare Auflagerungen.

Im Herzbeutel $^1/_4$ l klare seröse Flüssigkeit.

II. Organe der Bauchhöhle.

Milz leicht vergrössert, Kapsel gerunzelt; auf dem Schnitt rotbraun, deutliche Zeichnung, Konsistenz weich.

Leber von entsprechender Grösse mit glatter Oberfläche.

Ductus choledochus durchgängig.

Am linken Lappen der Leber hebt sich an der Vorderseite eine dreimarkstückgrosse, leicht prominente dunkelrote Partie ab, in deren Umgebung stark injizierte Gefässe sind. Auf dem Schnitt erweist sie sich als eine über kirschgrosse Tumoreinlagerung, die der Hauptsache nach gelb gefärbt ist, aber stark von roten Herden (Blutungen) durchsetzt erscheint. Die übrige Leber ist blassgelb, die Zeichnung deutlich. Leberhilusdrüsen leicht vergrössert, ohne Einlagerung.

Gallenblase enthält eingedickte Galle.

Magen: Bräunlich flüssiger Inhalt; die Schleimhaut ist in ganzer Ausdehnung injiziert, nahe an der Cardia ein hirsekorngrosser Polyp. Keine Narben; kein Substanzverlust.

Pankreas klein mit deutlicher Zeichnung.

Mesenterium fettarm, seine Drüsen leicht vergrössert.

Ureteren o. Bes.

R. Nebenniere o. Bes.

R. Niere: Sehr spärliche Fettkapsel, leicht abziehbare Fibrosa, Oberfläche glatt. Auf dem Schnitt zeigt sich das Organ von blassroter Färbung, Glomeruli stark vortretend, Rinde leicht überquellend; sonst o. B.

An Stelle der linken Nebenniere und Niere findet sich ein übernierengrosser Tumor. Der Ureter endet blind in die Tumormasse; an seinem Ende ist noch eine Seidenligatur nachzuweisen.

Der Tumor besteht auf dem Schnitt aus zahlreichen gelbroten, markigen Knoten, die bis über kirschgross in einem fettähnlichen ziemlich derben Gewebe liegen. Der untere Teil des Tumors besteht aus einem apfelgrossen in Erweichung begriffenen Tumorknoten von hirnartiger Konsistenz mit gelbem Kern. Der ganze Tumor ist mit den benachbarten Wirbelkörpern, der XII. Rippe und der Haut an der der Narbe entsprechenden Stelle fest verwachsen, doch greift der Tumor nicht in die benachbarte Muskulatur über.

Rektum: Ganz leicht injizierte Schleimhaut.

Harnblase: Kontrahiert, Schleimhaut stark injiziert, wenig trübe Flüssigkeit.

Prostata klein, ohne Einlagerungen, Samenblase induriert.

Dünndarm: Etwa 70 cm von der Valvula Bauhini entfernt, ein Meckelsches Divertikel.

III. Organe des Halses und der Brusthöhle.

An der rechten Halsseite stark vergrösserte Lymphdrüsen mit weisslichen Einlagerungen.

Zungengrund glatt.

Pharynx und Ösophagus o. Bes.

Kehlkopf, Trachea o. Bes.

Bifurkationsdrüsen stark vergrössert mit zahlreichen bis kirschgrossen, weisslichen Einlagerungen.

Thyreoidea leicht vergrössert, sonst normal.

Herz entspricht der Leichenfaust. In der rechten Herzkammer reichlich Speckgerinnsel, im rechten Herzohr ein eingefilzter rotgelber Thrombus. Muskulatur blassgelbrot; Klappen intakt.

Linkes Herz: Blassrotgelbe Muskulatur, Klappen intakt; Endokard in ganzer Ausdehnung trübe. Koronararterien mit gelber Fleckung.

Linke Lunge: An der Spitze eine längs verlaufende 1 Finger lange, oberflächliche Induration. Auf dem Schnitt Oberlappen gut lufthaltig, blutarm, Saftgehalt gehörig, Unterlappen saftreicher; durch den ganzen Unterlappen zerstreut zahlreiche leicht prominente, graurötliche, aus einigen Knötchen sich zusammensetzende, luftleere Herde. An der Basis erbsengrosse, rotweise Geschwulstknötchen, Bronchus, grosse Gefässe, Hilus o. Bes.

Rechte Lunge: Gross, schwer, an der Spitze eine über fünfmarkstückgrosse indurierte Narbe. Im unteren Teil des Oberlappens Gewebe graurötlich; Luftgehalt reduziert, Konsistenz leberartig; Schnittfläche granuliert. Der Unterlappen ist ähnlich wie der linke, die prominierenden Herde erscheinen blassrosa. Der obere Teil des Unterlappens ist o. Bes.; die unteren zwei Drittel sind vollständig luftleer, von fleischartiger Konsistenz; Schnittfläche granuliert, graurot. Bronchialschleimhaut gerötet.

Aorta zeigt peripher zunehmende starke Wandverdickung mit Kalkeinlagerungen.

Röhrenknochen enthalten Fettmark, sonst o. Bes.

Die ganze Wirbelsäule vom Schädel bis zum Steissbein ohne Einlagerungen.

Mikroskopische Untersuchung.

Von dem Nierentumor, den Leber-, Lungen- und Drüsentumoren wurden Gefrierschnitte angefertigt. Färbung mit Hämalaun-Eosin und Fettfärbung mit Sudan III.

Der an Stelle der exstirpierten Niere entstandene Tumor zeigt folgendes Bild: Der Tumor wird gebildet von verschieden grossen, epithelähnlichen in grossen Nestern angeordneten Zellen, deren Kern meist in der Mitte gelegen und ziemlich gross ist. Spärliches Bindegewebe lagert zwischen den Zellzügen. Die Zellen sind z. T. von polygonaler Form, die grösseren Zellen enthalten im Protoplasma reichlich Fett in feiner Körnelung und in kleinster Tropfenform. Doch sind die Fettröpfchen enthaltenden Zellen in der Minderzahl. Grosse Bezirke des Tumors sind völlig nekrotisch, einige Schnitte weisen grossen Gefässreichtum auf. Die grossen, hellen Tumorzellen mit grossem zentral gelegenen Kern sitzen stellenweise so den Gefässen auf, dass die Gefässlumina von roten epithelähnlichen Zellen ausgekleidet zu sein scheinen. An der Randpartie eines Stückes findet sich ein Seidenfadenquerschnitt,

in dessen umgebendem Granulationsgewebe eine grosse Fremdkörperriesenzelle liegt.

Die metastatischen Knoten der Leber zeigen ein ähnliches Verhalten. Auch hier fällt auf, dass das Tumorengewebe von reichlich Blutgefässen durchzogen ist, dass die grossen, hellen Zellen des Tumors in Nestern und Strängen und durch feinstes Bindegewebe und Gefässe getrennt zusammenliegen. Stellenweise zeigt die Anordnung der Tumorstränge einen fast drüsenähnlichen Bau, namentlich an den die Gefässe umschliessenden Randzellen. Die Fettfärbung ergibt auch hier einen reichlichen Fettgehalt der Zellen, der hier wesentlich reichlicher ist als im Nierentumorrezidiv. Auch das benachbarte Lebergewebe zeigt eine feinkörnige Verfettung seiner Parenchymzellen. Weite Bezirke des Tumors sind auch hier nekrotisch.

Die Lungenmetastasen sind in bezug auf die Zellform und Anordnung analog den beschriebenen, nur ist hier das Zwischengewebe etwas reichlicher vorhanden und zeigt an verschiedenen Stellen hyaline Degeneration. Besonders stark ist bei diesen Metastasen der Gefässreichtum.

Die Veränderungen an den Bifurkations- und Cervicaldrüsen erweisen sich mikroskopisch als tuberkulöse.

Das Rückenmark wurde in toto in Müllerscher Flüssigkeit gehärtet. Das den Tumor enthaltende unterste Lumbalmark und die oberhalb und unterhalb an den Tumor angrenzenden Rückenmarkspartien wurden z. T. in Gefrierschnitten (Sudan) z. T. nach Celloidineinbettung zerlegt. Von Färbemethoden kam neben Sudan III Hämalaun-Eosin, v. Gieson, Markscheidenfärbung nach Weigert und nach Pahl zur Anwendung.

Beschreibung der histologischen Befunde.

Die Tumormasse im Bereiche des untern Lumbalmarks und oberen Sakralmark liegt zentral und wird ringsum von einer schmalen Zone Rückenmarksgewebe eingeschlossen.

Oberhalb des Tumors findet sich eine Degeneration der gesamten Hinterstränge, die weiter aufwärts nur noch die Gollschen Stränge betrifft und sich bis zum obersten Halsmark verfolgen lässt.

Unterhalb des Tumors erstreckt sich ein zentral gelegener, nach unten sich verjüngender, stiftförmiger Erweichungsherd bis zum Ende des Conus terminalis. Der Erweichungsherd hebt sich als dunklere Partie von dem umgebenden Rückenmarksgewebe ab und füllt den Zentralkanal unter Erweiterung desselben völlig aus. Mikroskopisch

erweist sich dieser stiftförmige Herd als ganz nekrotisches Markgewebe, das sich deutlich trennt von der umgebenden Rückenmarksrandmasse die stark aufgehellt ist und stellenweise der Markscheiden entbehrt und sich im übrigen ähnlich verhält wie die noch näher zu beschreibenden Rückenmarksreste im Bereiche des Tumors. Dieser Erweichungsherd dürfte wohl dadurch entstanden sein, dass von der durch den Tumor zerstörten nekrotischen Markpartie ein Teil in das darunter liegende Rückenmark hinein gepresst wurde, eine Entstehungsweise, auf die neuerdings eine Arbeit von Wittich (19) aus dem Schmorlschen Institut aufmerksam gemacht hat.

Das den Tumor umgebende Rückenmarksgewebe erweist sich mikroskopisch als höchstgradig degeneriert. Nur spärliche Markscheiden sind noch vorhanden; diese sind inäqual, verschieden gross, gequollen, polymorph. Das Gliagewebe ist mässig gewuchert. Besonders stark ist die Degeneration der vier Wurzeln, in denen kaum noch eine Markscheide nachzuweisen ist. Von grauer Substanz und Ganglienzellen ist im Bereiche des Tumors nichts mehr zu finden.

Zwischen der restierenden Rückenmarks-Randzone und dem Tumor findet sich eine schmale Zone dichten Gliafilzes. Dieser anschliessend bildet — wie auch die Abbildung zeigt — das stellenweise verstärkte und reich vaskularisierte bindegewebige Gerüst des Tumors eine zweite jedoch nicht vollständige Umgrenzung desselben. Dieses z. T. hyalinisierte Bindegewebe ist maschig angeordnet und enthält in den Maschen reichlich dünnwandige Gefässe und Zellen von gleich zu beschreibendem Typus. (Tafel, Abbildung 1.)

Der Tumor selbst, der den ganzen Innenraum ausfüllt, besteht ausschliesslich aus grossen, hellen, blasigen Zellen; und zwar sind hier die Zellen wesentlich grösser als in dem Rezidivtumor und in den Metastasen der inneren Organe. (Tafel, Abbildung 2.) Die Zellen enthalten meist einen kleinen zentralen Kern, doch kommen auch sehr spärliche mehrkernige und grosskernige Zellen vor. Die Zellen haben verschiedene Gestalt, meist polygonal, z. T. rund oder zylinderepithelähnlich; stellenweise umschliessen sie Hohlräume, die bald leer, bald mit Blut erfüllt sind, und scheinen so die Stelle des Endothels zu vertreten. An einigen Stellen liegen sie in schmalen Reihen dicht nebeneinander, an andern bilden sich Komplexe, die durch zartes Bindegewebe von einander getrennt sind. Auch in diesen Bindegewebssepten findet sich hyaline Degeneration und reichlich Blutextravasate. Die nach Sudan gefärbten Schnitte zeigen Fett in feinkörniger und feintropfiger Anordnung in den meisten Tumorzellen. In der über dem

Tumor gelegenen Partie des Rückenmarkes findet sich zentral, von degeneriertem Markgewebe umgeben, typisches Granulationsgewebe mit starker Bindegewebsentwicklung und reicher Vaskularisierung.

Auf Grund des vorliegenden Befundes glaube ich den beschriebenen Tumor als Grawitz-Metastase auffassen zu dürfen. Die ungewöhnliche Lokalisation innerhalb des Rückenmarkes macht diesen Fall bemerkenswert, zumal eine derartige Beobachtung in der Literatur bisher nicht bekannt ist. Die an sich häufigen Metastasen Grawitzscher Tumoren — nach Westphal (20) kommt es in 50 % der Fälle zur Metastasenbildung — sind nun in allen Organen des Körpers gefunden worden. Am häufigsten werden die Lungen betroffen, weiter Pleura, Leber und das Skelettsystem; einige Male waren auch Herz, Pankreas, Milz, Ovarien, Gehirn und Rückenmarkshäute der Sitz von Metastasen. Über die Ursache der Metastasierung in das Rückenmark lassen sich Angaben nicht machen.

Es fällt nicht mehr in den Rahmen dieser Arbeit auf die in den letzten Jahren diskutierte Frage über die Histogenese der Grawitzschen Nierengeschwülste einzugehn. Ich möchte nur kurz erwähnen, dass an dem von Grawitz (21) festgelegten Geschwulsttypus der Niere hauptsächlich dessen hypernephrogene Abstammungstheorie angegriffen wird. Die neueren Untersuchungen, die hauptsächlich auf die Stoerkschen (22) Arbeiten hin erfolgten, kommen — wie Stoerk — zu dem freilich auch noch nicht unzweifelhaft bewiesenen Schlussresultat, dass man einen nephrogenen Ursprung der Grawitz-Geschwülste annehmen müsse. Da für den hier mitgeteilten Fall diese Frage nicht von Bedeutung ist, und diese Arbeit auch nichts zu einer Lösung beitragen kann, so begnüge ich mich mit diesem kurzen Hinweis auf das Wesentliche der neueren Anschauungen über die Grawitz-Tumoren.

Zum Schlusse möchte ich Herrn Prof. Dr. Oberndorfer für gütige Überlassung der Arbeit meinen ergebensten Dank aussprechen.

Literaturverzeichnis.

1. Schlesinger. Beiträge zur Klinik des Rückenmarks u. Wirbeltumoren. Jena 1898.
2. Schmaus. Pathologische Anatomie des Rückenmarks. 1901.
3. Foerster. Handbuch der pathologischen Anatomie. 1863.
4. Gallaverdin et Varey. Étude sur le cancer sécond du cerveau. du novelle et de la moëlle. Révue de méd. 1903.
5. Grimm, Paul. Über sekundäres und intramedulläres Karzinom des Rückenmarkes. I.-D. München 1907.
6. Alexander, G. Carcinoma of the cauda equina. Lancet 1876.
7. Hallopeau. Cancer généralisé. Bullet. de la Société anatom. de Paris, 1869.
8. v. Scanzoni. Zeitschr. f. Heilk. 1897.
9. Stevens. Metastatic sarcinoma of the spinal cord. North americ. Journ. Homoep. New-York 1891.
10. Eichberg. Carcinomatous deposits in the spinal cord. Cincin. Lancet Klinik 1885.
11. Homen. Des Lésions non tabétiques des cordons postérieurs de la moëlle epinière. Révue neurologique 1900.
12. Buchholz. Kasuistischer Beitrag zur Kenntnis der Karzinome des Zentralnervensystems. Monatsschr. f. Psychiatrie u. Neurologie. 1898.
13. Chiari. Deutsche med. Wochenschr. 1905. S. 1416.
14. Taniguchi Kichitaro. Ein Fall von Hämatomyelie im Anschluss an eine Karzinommetastase im Rückenmark. D. Zeitschr. f. Nervenheilk. 1904.
15. v. Pfungen. Über einige Fälle von Hämatomyelie nichttraumatischen Ursprungs. Wiener klin. Rundschau. 1906.
16. Virchow. Die krankhaften Geschwülste, Bd. III.
17. Wintersteiner. Das Neuroepithelioma retinae. Eine anatom. u. klin. Studie. Wien 1897.
18. Lawford and Treacher. Collin. Royal London ophthal. Hosp. Rep. XIII.
19. Wittich. Über einen Fall von stiftförmiger Durchsetzung des Rückenmarkes mit erweichten Rückenmarksmassen bei Kompressionsmyelitis. Frankf. Zeitschr. f. Pathol., 1910.
20. Westphal. Die klinische Diagnose der Grawitzschen Tumoren. Annalen des Münchner städt. Krankenhauses, Bd. XIV.
21. Grawitz. Die sog. Lipome der Niere. Arch. f. Pathol. v. Virchow, 1883.
22. Stoerk. Zur Histogenese der Grawitzschen Nierengeschwülste. Zieglers Beitr., 1908.

Erklärung der Abbildungen auf Tafel.

Abb. 1. Lumbalmark mit intramedullärer Grawitzmetastase. Vergr. 8:1.

Der Tumor grenzt sich durch ein dichtes bindegewebiges Stratum, das stark vaskularisiert ist (dunkel gezeichnet) und peripher von diesem durch eine Schicht dichten Gliagewebes (hell gezeichnet) von dem zusammengedrängten Mark ab.

Abb. 2. Randzone des Tumors. Vergr. 225:1.

Lebenslauf.

Ich bin am 26. Januar 1882 zu Mühlhausen i. Baden geboren. 7 Jahre besuchte ich die Dorfschule, erhielt später Privatunterricht und trat 1898 in das Mädchengymnasium in Karlsruhe ein. Im Herbst 1903 verliess ich es mit dem Reifezeugnis.

Meine medizinischen Studienjahre verbrachte ich in Heidelberg und legte auch dort meine medizinischen Examina ab. Als Medizinalpraktikantin war ich an der inneren Abteilung des Luisenhospitals in Aachen tätig und wurde im Februar 1910 approbiert. Im vergangenen Jahre war ich als Hilfsärztin an der Grossherzoglich Badischen Heil- und Pflegeanstalt in Wiesloch; seit März 1911 bin ich Assistentin an der inneren Abteilung des städt. Krankenhauses München-Schwabing.

München, Mai 1911.

Prisca Belz.

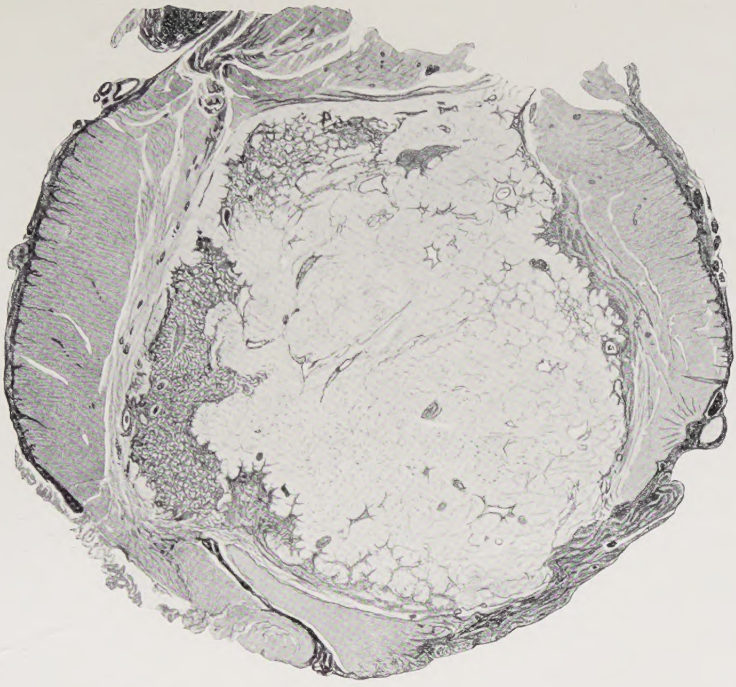

Abb. 1.

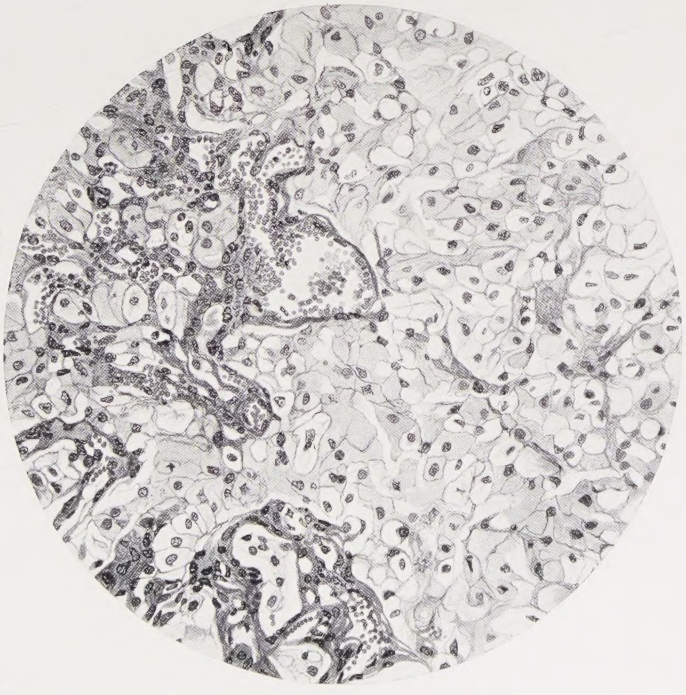

Abb. 2.

Prisca Belz, Ein Fall von intramedullärer Grawitz-Metastase im Lumbalmark.

Verlag von J. F. Bergmann in Wiesbaden.

Druck von Carl Ritter, G. m. b. H.
Wiesbaden.